Cirugía de la imperforación coanal

J Andrieu-Guitrancourt
PM Stipon

Resumen. – Desde el primer tratamiento quirúrgico de la atresia coanal congénita en un recién nacido, atribuida a Emmert en Basilea en 1851 por una perforación a través de las fosas nasales, se han descrito y propuesto numerosos métodos que permiten una técnica más precisa y sobre todo menos peligrosa, siendo realizados bajo control visual. Del mismo modo, las dificultades encontradas para mantener un calibre coanal estable con el paso del tiempo, a pesar de la utilización de procedimientos de calibrado rápidamente preconizados, han hecho evolucionar el concepto de esta cirugía. Ahora se basan en una mejor comprensión de la malformación establecida sobre piezas anatómicas [19] (la malformación es rara [1/7 000 a 8 000]) y sobre análisis radiológicos y sobre todo tomográficos.

© 2000, Editions Scientifiques et Médicales Elsevier SAS, París. Todos los derechos reservados.

Generalidades

COANA

Mucho más que el orificio posterior de la fosa nasal, la coana representa el extremo posterior de la fosa nasal, «el conducto o canal» coanal.

La forma y el tamaño conocen una evolución extraordinaria con la edad. La diferencia entre el recién nacido y el adulto es sorprendente. En éste, el orificio situado en un plano vertical presenta un eje mayor vertical (anchura 12 mm, altura 20 mm): en el recién nacido, el principal afectado por la malformación, el orificio, situado en un plano muy inclinado casi horizontal, tiene la forma de un triángulo isósceles de 7 mm de lado [25]; esta forma depende de la pequeña altura de la rinofaringe, ligada al escaso desarrollo del nivel medio de la cara en esta edad.

Los cuadros I y II y la figura 1 indican las distancias de las principales referencias óseas de la coana, así como las variaciones de su altura y anchura según la edad. Es importante conocer estas medidas durante la cirugía, principalmente para situar bien el espacio y el volumen de la fosa nasal, para interpretar las lesiones a partir del examen tomográfico y para definir los métodos quirúrgicos.

ATRESIA COANAL

La zona atrésica se encuentra en la unión palatomaxilar, es decir, por delante del borde posterior del vómer y del hueso palatino (debe indicarse que la estructura ósea coanal siempre aparece bien delimitada en la observación del cavum; generalmente es normal y simétrica incluso en los casos de atresia unilateral).

El obstáculo atrésico o «pared» de la atresia tiene un grosor variable de 1 a 10-12 mm. Representa la zona posterior de una deformación en embudo localizada en el extremo posterior de la fosa nasal, deformación casi constante y muy a menudo marcada. Observada desde hace tiempo (Muller [21]), es perfectamente visible durante la endoscopia de la fosa nasal y más aún en el examen tomográfico [7, 8, 10, 11, 13, 14, 16, 21, 31, 33, 35] *(figs. 2 y 3)*. Afectando al cuarto o al tercio posterior de una fosa nasal, o de ambas, abarca también la pared lateral (lámina perpendicular del palatino y apófisis pterigoides) y la pared medial (vómer); puede predominar sobre una u otra. Sensiblemente simétrica con respecto a su opuesta en los casos de atresia bilateral, la porción preatrésica de la fosa nasal puede aparecer estrechada o ampliada en casos de atresia unilateral.

El plano mucoso situado sobre una base fibroperióstica completa la obstrucción cuando las dos paredes óseas no están en contacto directamente una con otra o no están soldadas en un único bloque; esta situación permite identificar las atresias membranosas y mixtas (menos del 20 % de los casos). En este caso, los dos planos mucosos de la fosa nasal y del cavum están en contacto. Siempre parece existir, incluso en casos de atresia ósea, una zona de menor grosor en la pared ósea, que puede llegar a ser un cordón fibroso que la atraviesa; esta zona se sitúa en el ángulo inferomedial de la pared.

SÍNTESIS DE LOS OBJETIVOS DE LA CIRUGÍA

— La atresia coanal presenta varios aspectos a nivel anatómico: uni o bilateralidad, naturaleza ósea, mixta o membranosa, estrechamiento simétrico o asimétrico, predominancia o no sobre una pared o la otra, etc.

— Es indispensable realizar un análisis lesional craneofacial antes de determinar la estrategia terapéutica, sin excluir las numerosas asociaciones malformativas que pueden influir en las decisiones y el pronóstico (cabe citar el síndrome CHARGE *coloboma, heart defects, atresia of the choanae, retarded growth and development, genital hypoplasia, ears anomalies, and/or hearing loss* como ejemplo). La eficacia y la buena tolerancia habitual de los métodos de reanimación ventilatoria conceden el tiempo necesario para realizar este análisis. El examen endoscópico (flexible y rígido) de las fosas nasales y de la faringe se completará con un estudio tomográfico; estos dos exámenes se realizan después de la aspiración de

***Jérôme Andrieu-Guitrancourt** : Professeur oto-rhino-laryngologiste des Hôpitaux, service d'oto-rhino-laryngologie et chirurgie cervicofaciale, hôpital Charles-Nicolle, 76035 Rouen cedex.*
***Pierre-Marie Stipon** : Attaché des Hôpitaux, CHU de Rouen, 76035 Rouen cedex.*

Cuadro I. – Variaciones de la coana según la edad (según Slovis [31]).

	en meses										
en cm	**Recién nacido**	**0 a 2**	**2 a 4**	**4 a 6**	**6 a 8**	**8 a 10**	**10 a 12**	**12 a 14**	**14 a 16**	**16 a 18**	**18 a 20**
Espacio medido entre paredes vomeriana y pterigopalatina*	0,67	0,70	0,75	0,80	0,86	0,91	0,97	1,02	1,07	1,13	1,18
Grosor del vómer	0,23					0,28					

* salvo partes blandas

Cuadro II. – Distancias entre las principales referencias óseas (según Plovet [25]).

Distancias entre las principales referencias de la coana (en mm) en el recién nacido	
Espina nasal anterior — borde posterior del paladar duro	24
Espina nasofrontal — borde anterior del esfenoides	25
Borde posterior del paladar duro — clivus	22
Pared anterior de la silla turca — techo del cavum	20

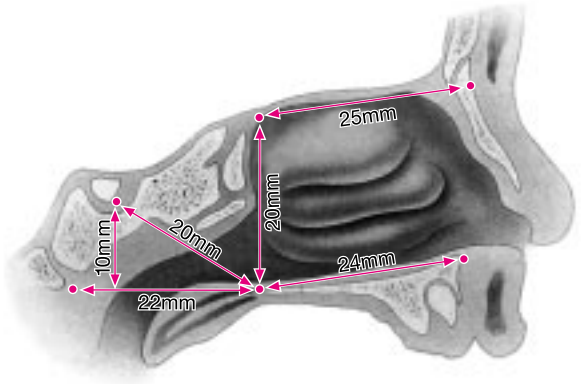

1 *Sección de la fosa nasal y del cavum de un recién nacido.*

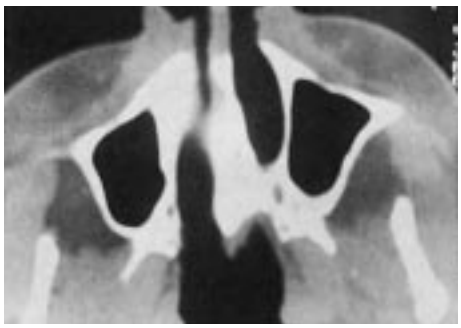

2 *Atresia coanal ósea unilateral. Muro de la atresia y aspecto del estrechamiento en embudo de la fosa nasal. Obsérvese el engrosamiento predominantemente vomeriano.*

la mucosidad acumulada. El examen radiológico llevado a cabo después de la opacificación nasal no tiene interés en la actualidad.

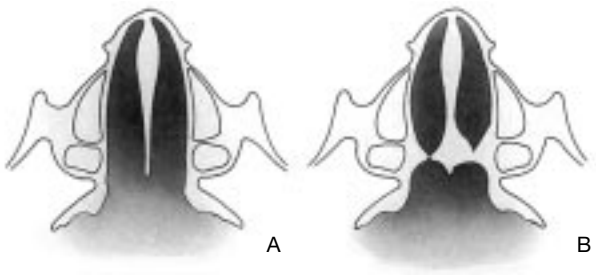

3 *A. Coanas normales.*
B. Atresia coanal bilateral asimétrica. Deformación en embudo de la fosa nasal.
(Esquemas establecidos a partir de secciones tomográficas.)

— La rotura simple de la pared de la atresia, aprovechando la zona de fragilidad indicada no permite obtener nada más que un orificio coanal estrecho, insuficiente para asegurar una buena ventilación, o inestable, con tendencia al cierre espontáneo.

— En consecuencia, el ensanchamiento de toda la parte posterior de la fosa nasal es indispensable llevarlo a cabo a expensas de la pared lateral, aunque la maniobra esté limitada por la presencia del pedículo palatino posterior, y sobre todo a expensas del vómer. La resección del borde vomeriano posterior es el método más eficaz reconocido desde hace tiempo [35] para obtener un orificio coanal ancho y estable, desplazándolo hacia delante con esta acción.

— El plano mucoso debe ser reconstituido para revestir lo mejor posible la zona de resección ósea y los bordes del orificio creado [2]; en caso contrario, es posible que la cicatrización sea potencialmente desigual y cause estenosis. La dificultad para tallar y posteriormente mantener in situ las mucosas procedentes de los planos nasal y rinofaríngeo justifica una parte de los fracasos secundarios.

— La colocación y el mantenimiento más o menos prolongado de un tutor de cicatrización encuentra aquí su justificación; la inmensa mayoría de autores han conservado hasta hoy este método en su práctica.

Por todo lo anterior, se definen los tiempos esenciales del tratamiento quirúrgico de la atresia coanal.

Técnicas

GENERALIDADES

■ *Métodos diversos de tratamiento de la atresia coanal*

Se han propuesto varias vías de acceso *(fig. 4)*.

— La vía transnasal: Se accede a la pared de la atresia a partir de su cara anterior por la luz de la fosa nasal; técnica ampliamente utilizada y a menudo eficaz, sólo permitía soluciones limitadas, es decir, una perforación simple y no

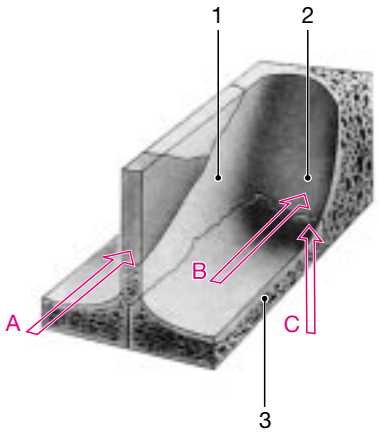

4 *Vías de acceso.*
A. Transeptal.
B. Transnasal.
C. Transpalatina.
1. Vómer; 2. Pared de la atresia; 3. Bóveda palatina.

controlada, habiéndose modificado ahora gracias al control óptico directo (microscopio o endoscopio) que permite la realización de una técnica programada y precisa.

— La vía transpalatina: la trepanación de la bóveda palatina permite un acceso directo de la pared de atresia y de los planos mucosos anterior (nasal) y posterior (rinofaríngeo).

— La vía transeptal combina la exposición del vómer mediante la septoplastia clásica y la resección de su parte posterior correspondiente a la pared interna de la pared de la atresia.

Se describirán estas tres vías que se utilizan habitualmente en la actualidad; sin embargo, sólo se citarán:

— la vía transantral (Wright [38]) que se basa en un acceso lateral de la pared de la atresia con resección de la pared maxilopalatina medial del seno maxilar; prácticamente no se utiliza;

— la vía transmaxilar que conlleva una osteotomía de tipo Le Fort I con descenso del bloque maxilopalatino (Thaller [34], Resouly [26]).

— la vía sublabial (Krespi [18]) y mediante rinotomía transcolumelar (Koltai [17]) que sólo son variantes de la vía transeptal.

Todas estas intervenciones comprenden dos tiempos diferentes: repermeabilización coanal y colocación del calibrador o tutor de cicatrización. Este segundo tiempo, que es esencialmente idéntico independientemente de la técnica de repermeabilización utilizada, se considerará más adelante.

También es necesario recordar, cualquiera que sea la técnica utilizada, el examen endoscópico de las fosas nasales y de la rinofaringe [3], pues permite determinar la disposición local antes de iniciar la operación; se realiza después de la limpieza de las fosas nasales y de la retracción mucosa.

VÍA TRANSNASAL O ENDONASAL

Hay dos métodos opuestos: la perforación («divulsión») y la resección endonasal.

■ *Perforación coanal simple*

Técnica clásica y antigua, se basa en la introducción en la fosa nasal de un agente perforador (pinza hemostática acodada fina, sonda metálica recta o ligeramente curva hacia abajo) después de identificar las marcas externas y radiológicas y de colocar un protector en la rinofaringe (espejo de rinoscopia, lámina metálica o tampón). Después de conseguir la perforación, se coloca una sonda de calibrado.

Esta técnica conlleva riesgos evidentes de vía falsa y de insuficiencia no menos evidentes puesto que se limita a la creación de un simple orificio. Los fracasos son frecuentes, salvo en algunas atresias membranosas. No se recomienda su uso.

■ *Resección endonasal*

La técnica descrita a continuación procede de la descrita por Singleton y Hardcastle [30] y se distingue considerablemente de la anterior.

Conlleva los tiempos siguientes bajo anestesia general, con el paciente en decúbito dorsal.

Limpieza, aspiración de las fosas nasales y retracción de la mucosa con toques con suero adrenalinado

Estas maniobras pemiten una observación nasal hasta las coanas a través de un espéculo nasi (válvula) o auris, con microscopio o directamente por endoscopio (calibre 2,7 o 4 mm) según la edad.

Localización de los elementos esenciales en la fosa nasal, piso y cornetes

Se completa con el control externo del eje de visión que recrea el que se ha podido definir en el preoperatorio a partir de una radiografía lateral, con colocación previa de su estilete endonasal; estas marcas son esenciales, especialmente en el recién nacido, con objeto de evitar una «falsa vía» basicraneal. El control de la posición quirúrgica de la cabeza es muy importante ya que el eje visual debe relacionarse con el plano del velo del paladar *(fig. 5)*; es necesario tener en cuenta la tendencia del espéculo, desviado por el cornete inferior, a dirigirse hacia la parte alta de la fosa nasal.

Colocación del protector o del endoscopio en el cavum

La colocación en el cavum de un tampón de algodón que permita identificar la penetración rinofaríngea, o de un protector metálico o endoscopio flexible permitirá al ayudante controlar la penetración en el curso de la operación, de una óptica rígida de 70° a 120° que puede ser utilizada para este fin por el mismo cirujano entre los dos tiempos de la operación.

Incisión del plano mucoso nasal

Dibuja idealmente un colgajo o simplemente realiza una incisión cruciforme con bisturí otológico o con bisturí eléctrico.

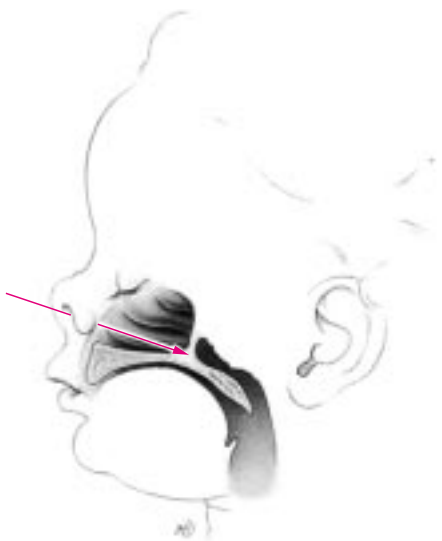

5 *Eje de visión y localización antes de la trepanación coanal.*

Trepanación de la pared ósea de la atresia

Pueden emplearse varios métodos:

— el torno quirúrgico que utiliza una fresa diamantada de longitud adaptada a la de la fosa nasal, manipulada a través de un espéculo que protege la ventana de la nariz de cualquier quemadura;

— el láser de CO_2 (o KTP).

Este tiempo conlleva sucesivamente la perforación de la pared de la atresia y el ensanchamiento mediante resección a partir del orificio de la perforación hacia la periferia favoreciendo la acción sobre la pared vomeriana interna hasta obtener un orificio regular y ancho que se aproxime al calibre ideal para la edad, la luxación hacia arriba del cornete inferior puede ser necesaria para conseguir una buena exposición.

Reposición de los colgajos de mucosa nasal y faríngea

Se hace si ha sido posible conservarla y seccionarla. A continuación se dispone el calibrado.

Esta técnica puede aplicarse tanto en el adulto como en el niño. Por esta vía, también puede resecarse la parte posterior del vómer con la ayuda de una pinza de dientes de acción retrógrada [32] para alcanzar el objetivo de la vía transeptal.

En el recién nacido y el lactante *(fig. 6)*, por el defecto de visibilidad, el método instrumental debe realizarse sin control permanente de la pared de la atresia y del instrumento. Sería peligroso llevarlo a cabo sin haber tomado previamente las referencias según se ha explicado anteriormente, ni haber verificado en el transcurso del método que el impacto de la trepanación está bien situado en el cuadrante inferointerno de la pared de la atresia. Se recomienda el uso de fresa, cureta, escoplo y perforador; nosotros preferimos el perforador manual (habitualmente un trocar de punción de seno) para el primer tiempo y las pinzas «guillotina» de acción lateral (tipo Kerrison) de pequeño calibre (4-5 mm) para el ensanchamiento coanal. En esta técnica resulta muy difícil conservar el tamaño y respetar la mucosa. En el recién nacido, una sonda de 4,7 mm debe pasar fácilmente; el calibre dependerá de la edad y el tamaño del niño.

■ *Utilización del láser de CO_2*

Se recomienda desde Healy 1978 [15] para esta edad. El rayo láser se utiliza bajo microscopio con foco a 300-400 mm, disparos de baja potencia (5-10 Watts) y duración (1 segundo) [23] o 2-6 Watts con láser Acuspot Superpulse [27]. Esta técnica es muy válida cuando la atresia es membranosa [10] o la pared ósea no es demasiado gruesa, aunque pueden requerirse varias sesiones.

La vía endonasal es simple, rápida y poco hemorrágica; es eficaz si la resección ósea ha podido obtener un buen calibre, que debe ser mantenido por el calibrador. Se aplica al recién nacido y al lactante; es la preferida por muchos autores, para los niños de esta edad. El riesgo de falsa vía es clásico y los fracasos frecuentes que a menudo se presentan para condenar esta técnica, se deben a una técnica en desuso, la llamada perforación endonasal simple. El rigor aplicado a la ejecución de la técnica de resección endonasal protege de dichas complicaciones.

VÍA TRANSPALATINA

La operación se hace con el paciente en decúbito dorsal, cabeza en extensión, abrebocas, separador de lengua de tipo Kilner posicionado, sonda de intubación orotraqueal y limpieza de las fosas nasales, toques de la mucosa con un taponamiento empapado en lidocaína natazolinada o de suero adrenalinado e infiltración de lidocaína adrenalinada en la zona quirúrgica, es decir bóveda palatina y septum nasal. El examen endoscópico de las fosas nasales y del cavum se realiza antes de pasar a tiempos sucesivos.

■ *Tiempos de la operación*

Confección de un colgajo palatino

Se realiza según la incisión de Veau-Wardill *(fig. 7)*, con despegamiento de la fibromucosa hasta el borde posterior de los palatinos que son liberados de los anclajes velares, aislando y conservando los dos pedículos neurovasculares palatinos posteriores; se obtiene así un colgajo bien vascularizado y una buena exposición.

Trepanación de la bóveda palatina a nivel de la sinostosis maxilopalatina

La resección se realiza hasta exponer la mucosa de la parte del suelo nasal inmediatamente anterior a la pared ósea de la atresia. A continuación, se acomete la resección ósea de la pared, de la lámina maxilopalatina y de la parte posterior del vómer; este tiempo se ejecuta simultáneamente en los dos lados en caso de la atresia bilateral. La resección se realiza hasta obtener un calibre coanal correspondiente a la edad del paciente por acción sobre las diferentes paredes *(fig. 8)*.

Incisión de las mucosas

La incisión sobre los dos planos nasal y rinofaríngeo para obtener uno o dos colgajos de pedículos alternos se hace de

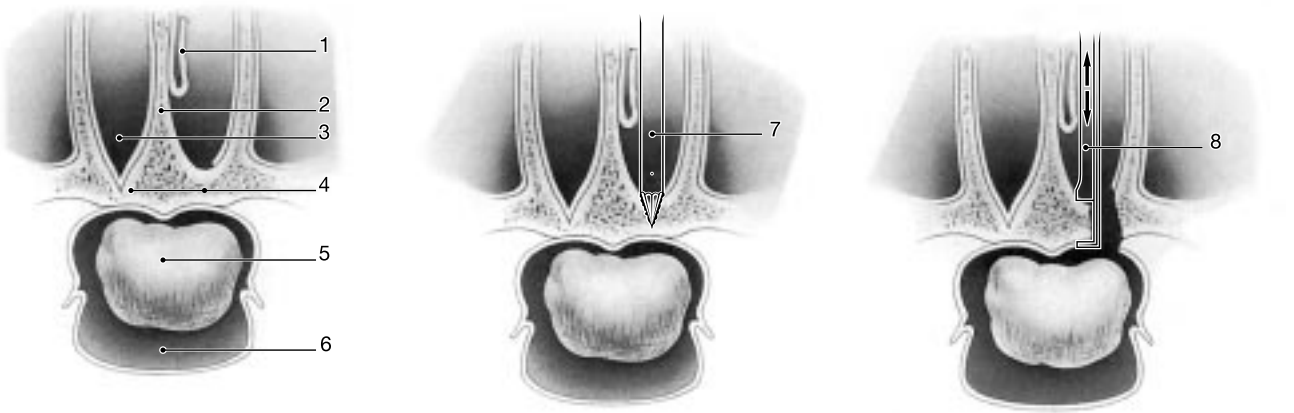

6 *Vía transnasal.*
Sección esquemática horizontal.
1. Colgajo de mucosas; 2. Vómer; 3. Fosa nasal; 4. Pared de la atresia; 5. Tampón; 6. Cavum; 7 Perforador; 8. Pinza mordiente.

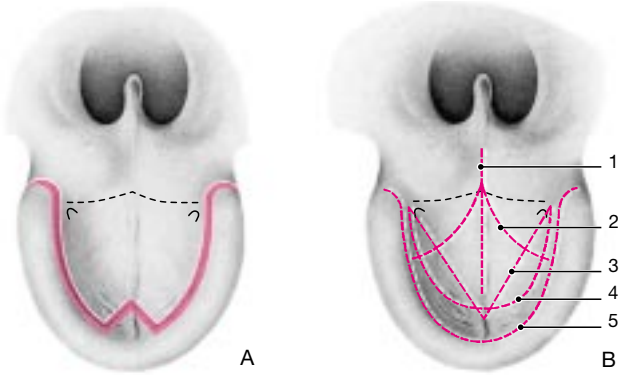

7 *Vía transpalatina.*
A. Incisión de Veau - Wardill.
B. Otras incisiones 1. Bunk; 2. Hof; 3. Wilson; 4. Rucly; 5. Owen.

manera que puedan cambiarse con su opuesto [28]; se pueden realizar diversos tipos de incisión. Este tiempo es difícil y los autores proporcionan pocos detalles; se revisará más adelante.

Reaplicación del colgajo de fibromucosa palatina

Sólo se realiza después de la colocación del sistema de calibrado. El colgajo se mantiene in situ de forma natural y por la presión posterior de la lengua; podría pegarse igual que un pequeño tampón hemostático sobre los bordes de la incisión que siempre están hemorrágicos.

La vía transpalatina permite un acceso directo y ancho sobre la malformación; facilita una resección de buena calidad. Para la mayoría de los autores, no puede realizarse antes de los 18 meses de edad aunque para otros puede ser más precoz [27], a pesar de su carácter hemorrágico. Es con mucho la mejor vía para las atresias bilaterales, recomendándose especialmente en los fracasos de las demás vías.

VÍA TRANSEPTAL

La operación se hace bajo anestesia general, con el paciente en decúbito dorsal, después de asegurar la posición correcta de la cabeza, es decir, cabeza en el eje del cuerpo y plano de Francfort perpendicular a la mesa.

Después de la limpieza y aspiración de las fosas nasales, se aplican unos toques en la mucosa nasal con un taponamiento empapado en suero adrenalinado o lidocaína natazolinada y a nivel del tabique se practica una infiltración de lidocaína adrenalinada.

El examen endoscópico de las fosas nasales y del cavum tiene como objetivo visualizar la disposición de la pared de la atresia y la conformación del septum, de lo que depende el nivel de la incisión mucosa y el acceso de las estructuras osteocartilaginosas septales.

■ *Tiempos de la intervención*

Los tiempos siguientes se realizan bajo microscopio quirúrgico o bajo control endoscópico *(fig. 9).*

Incisión de la mucosa nasal

A través de la fosa nasal se realiza una incisión de la mucosa nasal frente a la pared de la atresia dibujando uno o varios colgajos con pedículo lateral superior o inferior que serán despegados.

Incisión unilateral de la mucosa septal

Se hace en una posición interseptocolumelar o más hacia detrás según Killian, con despegamiento subpericóndrico y subperióstico del septum y hacia el suelo de la fosa nasal, desinserción osteocondral que permite el acceso al plano subperióstico contralateral así como la exposición de las dos caras del vómer normal y luego patológico y de la cara anterior de la pared de la atresia, que ha sido expuesta anteriormente durante la incisión endonasal.

Resección de la parte del vómer

Necesaria para poder resecar el máximo de la pared de la atresia: la resección debe suprimir el borde posterior del vómer; se continúa también lateralmente tanto hacia el suelo como hacia el techo de la región coanal para obtener un calibre adaptado a la edad del paciente.

La resección ósea se hace con la fresa (torno quirúrgico), con el osteótomo o con escoplo y con las pinzas gubias de acción directa y de acción lateral.

Incisión del plano mucoso rinofaríngeo

Manteniendo elevada la atresia y desplazando las coanas hacia delante, se incide el plano mucoso rinofaríngeo hasta entonces respetado, dibujando uno o dos colgajos que pueden alternarse con el, los colgajos del plano mucoso nasal; se procede a la disposición de estos colgajos, el nasal hacia el cavum, el rinofaríngeo hacia la fosa nasal; la mucosa septal se reaplica sobre las estructuras osteocartilaginosas y se coloca el calibrador.

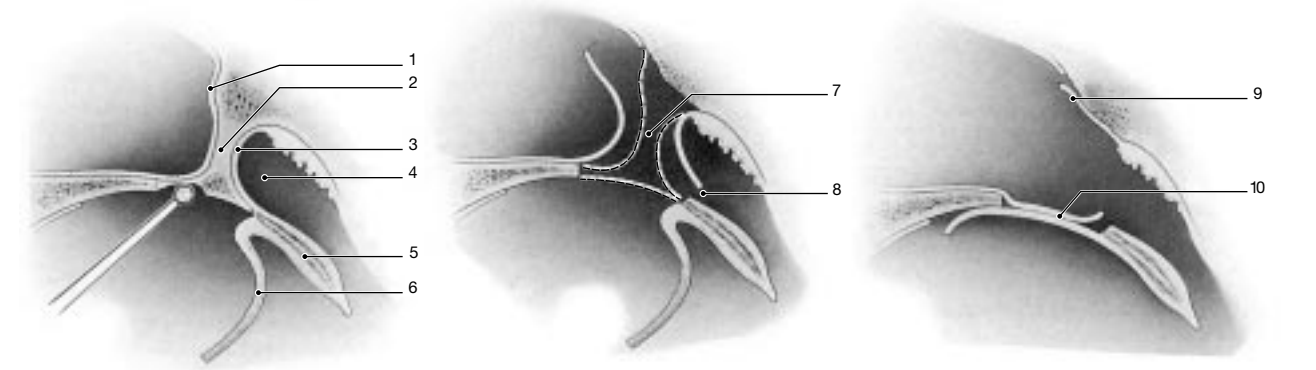

8 *Vía transpalatina.*
1. Mucosa nasal; 2. Pared ósea de la atresia; 3. Mucosa rinofaríngea; 4. Cavum; 5. Velo; 6. Colgajo Fibromucoso palatino; 7. Pared ósea resecada; 8. Incisión de la mucosa rinofaríngea; 9. Colgajo mucoso rinofaríngeo reposicionado; 10. Colgajo de mucosa nasal reposicionado.

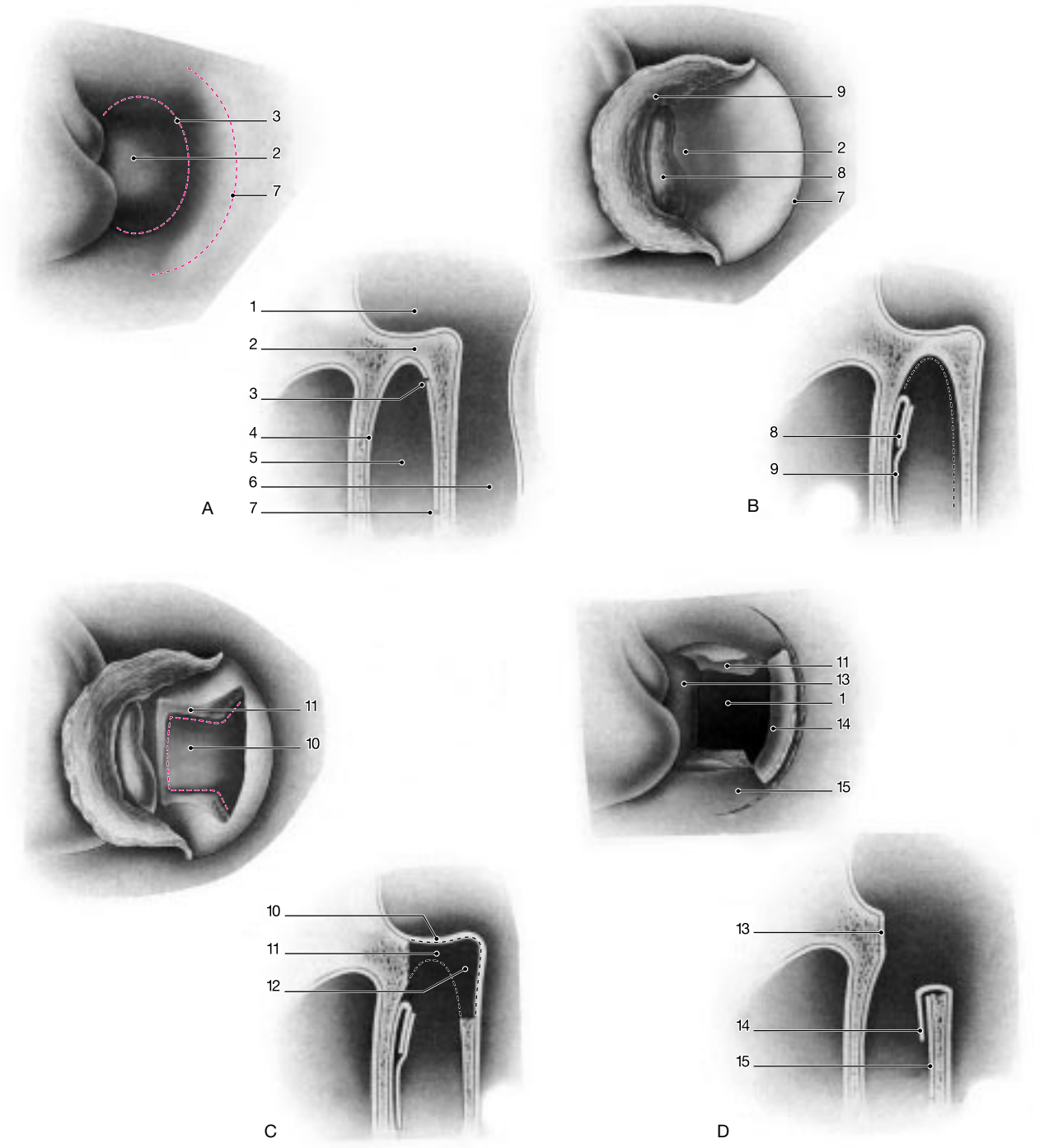

9 *Vía transeptal.*
1. Cavum; 2. Pared ósea de la atresia; 3. Incisión mucosa anterior sobre la atresia; 4. Mucosa nasal; 5. Fosa nasal; 6. Fosa nasal libre; 7. Incisión mucosa por vía septal; 8. Colgajo de la mucosa anterior despegado; 9. Colgajo septal rechazado; 10. Plano mucoso posterior; 11. Pared ósea resecada; 12. Borde posterior del vómer resecado; 13. Colgajo nasal reposicionado; 14. Colgajo rinofaríngeo reposicionado; 15. Colgajo septal en su lugar.

La vía transeptal se realiza rápida y fácilmente en el adulto y el niño mayor. Se facilita enormemente con la utilización del microscopio o del endoscopio sin los que el control de las maniobras posteriores puede ser impreciso.

Se recomienda principalmente para las atresias unilaterales pero puede utilizarse en casos de la atresia bilateral.

En esta vía como en las vías transnasal y transpalatina, el tratamiento de los planos mucosos sigue siendo un punto delicado sobre el que volveremos a hablar.

TRATAMIENTO DEL PLANO MUCOSO

El objetivo y el principio de este tiempo son sencillos: recubrir al máximo las superficies óseas expuestas por la resección de la pared de la atresia incidiendo las mucosas nasal y rinofaríngea de modo que un colgajo de una se alterna con un colgajo de la otra. Se realizan incisiones cruciformes desfasadas que aportan cuatro pequeños colgajos de un lado y de otro, e incisión en U que aporta los colgajos lateral y medial, superior e inferior, lo que constituye los dos principales métodos de ejecución.

La realización práctica es más delicada si se tiene en cuenta el carácter profundo de la zona quirúrgica y de su estenosis habitual, el grosor del tejido submucoso que resulta necesario adelgazar, la fragilidad de los colgajos y el carácter siempre un poco hemorrágico de este tiempo. En este sentido, la vía transpalatina es la menos difícil.

Los autores, siempre parcos de detalles en este aspecto, nos hacen pensar que estas dificultades no son desconocidas.

Por lo tanto, el cuidado prestado a la realización de este método determina claramente la calidad de la cicatrización y del resultado definitivo, desde el momento en que la resección de la atresia ha sido suficiente.

CALIBRADO O CONFORMADOR COANAL

El principio de la utilidad de calibrado coanal se basa en la prevención de la cicatrización viciosa estenosante de la zona de resección de la pared de la atresia. Aquí como en otros lugares del organismo, la cicatrización de una herida circunferencial o casi circunferencial sobre una zona tubular muestra una tendencia natural al estrechamiento concéntrico progresivo. Esta tendencia no desaparece más que con la reducción de la proliferación fibroblástica en los tejidos submucosos; esto último es tanto más importante cuando las superficies cruentas no están recubiertas de mucosa, o lo están de forma insuficiente, y la cicatrización se consigue por epitelización progresiva. En consecuencia, el calibrado es tanto más necesario cuando la pérdida de sustancia mucosa es importante o la cobertura mucosa insuficiente y cuando el calibre del orificio tiene un diámetro pequeño (edad del paciente, zona anatómica, técnica quirúrgica); es necesario insistir en el interés de la resección ósea lateral y media sobre todo por sacrificio del borde posterior del vómer.

■ *Métodos de calibrado*

Materiales

Actualmente, se utilizan

— los tubos de polivinilo o de silicona médica;

— las sondas de intubación: las sondas de polivinilo por ejemplo, que se emplean con más frecuencia debido a su mejor tolerancia y una cierta termomaleabilidad;

— las láminas de silicona médica enrolladas («Swiss rolle»), de 0,13 a 0,25 mm de grosor.

Calibre

Debe ser el más cercano posible al calibrado ideal de la coana según la edad o el tamaño; el diámetro de 4,7 mm habitualmente se retiene en el recién nacido. Si ha sido necesario colocar un calibre más pequeño deberá sustituirse después de varios días.

Dispositivos

Para los que utilizan las sondas, el dispositivo de Winther [37] es muy satisfactorio *(fig. 10)*, permite una buena estabilidad del montaje, sin agresividad para la columela y las ventanas nasales, sobre todo si las sondas son desplazadas hacia abajo por un adhesivo durante algunos días durante los que tienden a curvarse, evitando así la herida del ángulo anterior de las ventanas nasales. Permiten una cierta movilidad que favorece la evolución cicatrizal. Se han propuesto otros dispositivos.

Las láminas de silicona se utilizan en el niño mayor y en el adulto; enrolladas en 2 o 3 vueltas de espiras, se fijan con un punto transfixiante al cartílago septal. Se utilizan habitualmente láminas de 0,25 mm de grosor *(fig. 11)*.

Este tipo de material parece que se tolera mejor y permite un calibrado más adaptado al tamaño y a la forma del orificio coanal del niño mayor y del adulto.

Duración

Desde un punto de vista teórico, debería estar determinado por la duración de la evolución fibroblástica de la cicatriz coanal, es decir, varios meses. La tolerabilidad local (reacción al material, formación de costras alrededor del tutor) y psicológica pueden ser difíciles de conservar después de varias semanas para el paciente o su familia; la duración del calibrado es extremadamente variable según los autores, de 1 a 2 semanas a varios meses (3 incluso 4 o más). Pocos son los que preconizan en sus trabajos la no utilización del calibrado y pocos los que no lo dejan más que algunos días. Puede parecer preferible dejarlo in situ un tiempo suficiente con el fin de evitar las sesiones de dilatación con bujías a menudo recomendables para mantener el calibre, necesidad que aparece reflejada en varias publicaciones como continuación de un calibrado de baja duración. Según nuestra experiencia, la permanencia in situ durante 2-3 meses es suficiente, necesaria y generalmente bien tolerada dependiendo de los cuidados diarios aplicados por el paciente o

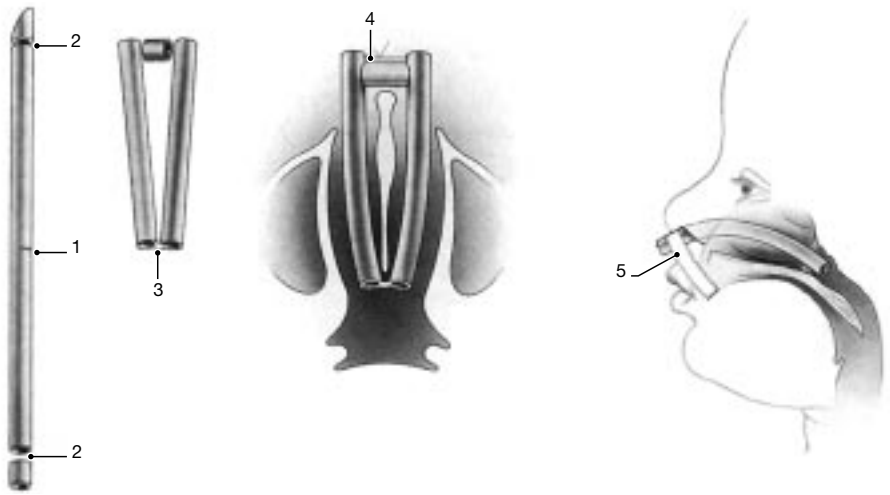

10 *Calibrado por sonda de polivinilo (según Winther).*
1. Sección parcial; 2. Sección total; 3. Puente de unión después de la plicatura; 4. Unión de los dos segmentos; 5. Adhesivo que tracciona los tubos hacia abajo.

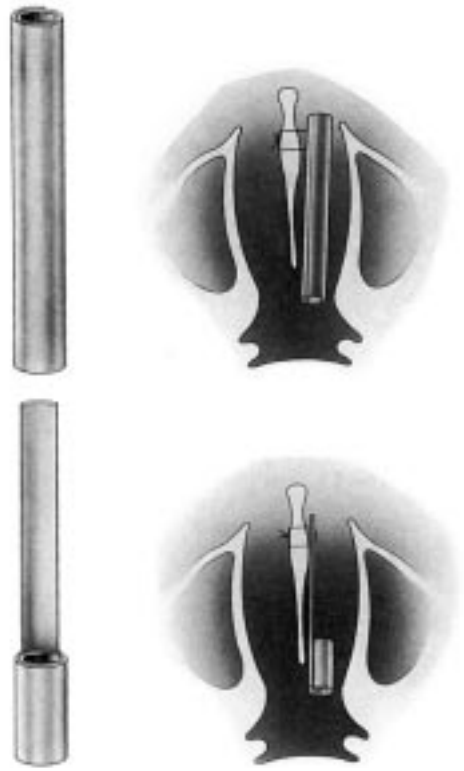

11 *Calibrado con lámina de silicona enrollada (según Mac Intosch).*

sus familiares. En caso de recidiva, el calibrado debe mantenerse más tiempo que en los casos primarios.

En el lactante

A menudo es necesario cambiar el montaje para ganar calibre en función del crecimiento; un calibre de 5 mm generalmente es suficiente para el calibre coanal y aceptable para el orificio de la ventana nasal si el/los tubos sobresalen de las mismas. Esta última disposición facilita en gran medida los cuidados locales en esta edad, es decir, aspiración y sobre todo irrigaciones con suero fisiológico. Las irrigaciones también son importantes cuando se utiliza una lámina de silicona para el calibrado con el fin de evitar la acumulación de costras.

Ablación del montaje

Es necesario el control bajo microscopio o endoscopio para verificar el calibre coanal, el aspecto de la mucos, y la aparición eventual de granulomas. En este último caso, puede procederse a la ablación con pinza o vaporización con láser. El control después de algunas semanas (2 a 3 meses) es útil y necesario para juzgar el aspecto definitivo del calibre coanal; la presencia de una brida demasiado marcada puede requerir algunos disparos de láser. Una o varias sesiones de dilatación con bujía pueden ser recomendables en reemplazo del láser si el calibre coanal no parece satisfactorio; para algunos autores, esta técnica es preferible al mantenimiento del calibrado permanente o su prolongación o a la reutilización de manera profiláctica por los familiares del niño [4].

En resumen, el calibrado coanal conveniente descrito en todos los trabajos, recientes o antiguos, es un tiempo esencial de la operación para estos autores. Con las técnicas propuestas actualmente, que comportan un sacrificio óseo vomeriano y septal, la presencia de cicatriz estenosante secundaria parece menos probable, algunos autores recomiendan dejar el calibrado sólo durante algunos días.

Indicaciones

ELEMENTOS DE LA DECISIÓN

La elección de la técnica y del momento de la cirugía se basa en:

— la edad del paciente;
— el carácter uni o bilateral;
— la naturaleza ósea o membranosa de la atresia;
— la existencia de anomalías asociadas;
— los riesgos propios de cada técnica;
— el fracaso quirúrgico anterior.

No cabe duda sobre la importancia del análisis clínico, endoscópico y tomográfico que debe presidir las decisiones.

■ *Anomalías asociadas*

Entre las anomalías asociadas encontradas con frecuencia (20-80 % de los casos [6, 12, 27]), sobre todo en los casos de la atresia bilateral, algunas pueden perturbar la adaptación habitual a la respiración bucal del recién nacido portador de la atresia coanal bilateral, la dismorfia facial, principalmente hipoplasia mandibular, hipoplasia maxilar o hendidura velopalatina, glosoptosis, alteraciones de la maduración neurológica con hipotonía axial, etc., no sólo van a alterar el desarrollo de la operación, sino también a diferir la decisión.

En algunos de estos casos, la traqueotomía podría parecer preferible al mantenimiento prolongado de medidas de asistencia ventilatoria, durante semanas o meses hasta la mejoría clínica general que permite el tratamiento de la atresia coanal [1, 9].

■ *Naturaleza de la atresia*

Cuanto mayor sea el grosor de la pared ósea de la atresia y más importantes las deformaciones de las paredes lateral y/o medial, más atractiva es la vía transpalatina. Por el contrario, si existe una pared ósea o deformaciones parietales poco marcadas y atresia membranosa, se prefiere una vía transnasal o transeptal.

Esta distinción destaca la importancia y la preocupación que conlleva la resección ósea independientemente de la vía de acceso utilizada.

■ *Riesgos quirúrgicos*

En efecto, deben ser considerados; cada técnica tiene sus propios riesgos y dificultades.

Los accidentes dramáticos de falsa vía basicraneal se deben a una perforación endonasal mal orientada por defecto de análisis prequirúrgico y de localización pre y peroperatoria. Estas medidas imperativas protegen de estos accidentes, aunque debe mantenerse siempre la precaución, principalmente en casos de la atresia coanal en un contexto polimalformativo.

Las consecuencias de la vía palatina sobre el desarrollo maxilopalatino se han confirmado en los estudios de Freng. Según este autor, la resección palatomaxilar y más precisamente la resección de la sutura intermaxilar causa una reducción de las dimensiones transversales del maxilar superior en más de 50 % de los casos; no tiene consecuencias si no afecta más que a la sutura interpalatina y las láminas palatinas. El despegamiento de la fibromucosa palatina no es responsable por sí mismo de la alteración del desarrollo facial.

Según las conclusiones de Freng [11] y de Pirsig [24], sería deseable no intervenir por vía transpalatina más allá de la primera gran crisis de crecimiento palatino, es decir, antes de 6 años y mejor aún antes de la pubertad.

La vía transeptal, debido a que conlleva la resección del conjunto del vómer, también podría asociarse a un defecto del desarrollo de la pirámide nasal; conlleva en cierta medida las mismas críticas que la vía transpalatina; la resección limitada a la parte posterior del vómer y suficiente en la cirugía de la atresia no parece comportar este riesgo.

Se han descrito perforación palatina (fístula) y perforación septal después de ambas vías.

Las numerosas publicaciones sobre la atresia coanal son a menudo una defensa de una u otra de las vías de acceso quirúrgicas expuestas anteriormente. Los resultados globales no son claros, como así lo indicó Pirsig [24] en un estudio profundo de la literatura realizado en 1986, los resultados son muy dispersos si se considera una u otra vía de acceso transnasal o transpalatina, con un grado de éxito próximo al 100 % y un grado de malos resultados del 50 al 80 %. Los estudios más recientes refieren un éxito en el 80 al 95 % de los casos [28, 29], incluso por vía nasal. La comparación por un mismo autor de las vías transpalatina y transnasal muestra resultados esencialmente idénticos para las dos, es decir, 57 y 59 % de éxito respectivamente [5]. No obstante, las cifras publicadas no tienen un valor definitivo pues a menudo reúnen y comparan situaciones diferentes, es decir, formas uni y bilaterales, formas membranosas, óseas y mixtas, formas aisladas y asociadas a otras malformaciones, diversas edades de los pacientes durante la cirugía (lactantes o niños, incluso niños mayores o adultos), cirugía de primera intención o secundaria (recidiva) donde todos estos factores influyen en gran medida en la elección de la técnica según la experiencia propia del cirujano.

En la práctica, la edad del paciente determina la indicación y la elección de la técnica.

EN EL RECIÉN NACIDO Y EL LACTANTE

■ *En caso de bilateralidad*

La atresia coanal debe tratarse pronto, en los primeros días o después de algunas semanas, retraso establecido por la tolerancia respiratoria al obstáculo y la adaptación natural del niño gracias a los cuidados aportados (cánula orofaríngea, sonda de alimentación, intubación necesaria en 5 a 10 % de los casos).

Se pueden proponer varias soluciones técnicas.

Vía transnasal precoz (con calibrado coanal)

En caso de fracaso ocasional por recidiva de la estenosis, reintervención quirúrgica por vía transpalatina. La incidencia de esta cirugía secundaria depende de la calidad del método inicial. Es necesario subrayar aquí la diferencia importante que existe entre la técnica clásica y antigua de simple perforación o rotura de la atresia («divulsión») y las técnicas modernas de resección a demanda controlada mediante amplificación óptica.

Algunos autores recomiendan la utilización del láser CO_2 para las formas membranosas o con componente óseo poco marcado.

Vía transpalatina precoz y primaria

Se utiliza a pesar de su carácter más invasivo (sangrado, duración de la operación) y de sus eventuales repercusiones sobre el crecimiento maxilar. La fecha quirúrgica elegida depende de los cirujanos, en los primeros días o más adelante, incluso más allá de un año para beneficiarse de mejores condiciones operatorias.

■ *En caso de unilateralidad*

La atresia coanal raramente requiere un método quirúrgico precoz y a menudo pasa desapercibida en el nacimiento sin manifestarse hasta la infancia o incluso la edad adulta. En caso de que exista un problema funcional o infeccioso, sólo sería obligatoria ante un defecto de adaptación ventilatoria; habitualmente se asocian problemas anatómicos o funcionales. En este contexto, se prefiere la vía transnasal a la vía transpalatina.

EN EL NIÑO MAYOR Y EN EL ADULTO

Aparte de algunos casos excepcionales de la atresia coanal bilateral descuidada y bien tolerada, a estas edades sólo debe considerarse la atresia unilateral. La operación se realiza desde el momento en que se manifiesta la molestia (obstrucción, rinorrea).

La elección entre las vías transnasal, transeptal o transpalatina es una cuestión de experiencia personal. Las dos primeras, de ejecución más simple, parecen menos incapacitantes para el paciente (inmovilización, dolor). El calibrado puede mantenerse sin dificultades notables; la vía transpalatina tiene sus defensores en esta indicación ya que la duración del calibrado puede ser menos prolongada.

CASOS PARTICULARES

En el caso del síndrome CHARGE, los resultados son en conjunto menos satisfactorios que para la atresia coanal aislada y ante la posibilidad de alteraciones a nivel del cavum, la vía transpalatina es la recomendada por algunos autores [9].

Algunos casos de atresia coanal pueden no comportar imperforación coanal propiamente dicha, sino un estrechamiento suficientemente pronunciado que genere molestias, incluso dificultad respiratoria (45 % de los síndromes CHARGE para Morgan [20]).

En estos casos, el calibrado nasal con diámetro progresivamente creciente puede ser eficaz por sí mismo, intentándolo siempre antes de una cirugía, que respondería a los mismos criterios de indicación expuestos anteriormente. Esta situación debe diferenciarse de la hipoplasia general de las fosas nasales o del orificio piriforme mediante análisis tomográfico.

Conclusión

Más que la vía de acceso de la pared de la atresia coanal, la creación de un orificio coanal ancho es el tiempo primordial de la operación; se basa en la resección ósea de las paredes, principalmente a nivel del vómer. Del mismo depende el éxito definitivo de la operación. El calibrado endonasal prolongado sólo se justifica por la dificultad frecuente para obtener, durante la resección ósea, un calibre coanal suficiente y por la tendencia natural a la cicatrización estenosante de todo orificio creado artificialmente en el organismo; a menudo es indispensable.

Cualquier referencia a este artículo debe incluir la mención del artículo original: Andrieu-Guitrancourt J et Stipon PM. Chirurgie de l'imperforation choanale. Encycl Méd Chir (Editions Scientifiques et Médicales Elsevier SAS, Paris, tous droits réservés), Techniques chirurgicales - Tête et cou, 46-230, 1994, 10 p.

Bibliografía

[1] **ASCHER BF, MAC GILL TJ, KAPLAN L, FRIEDMAN EM, HEALY GB.** Airway complications in CHARGE association. Arch Otolaryngol Head neck surg **1990** ; 116 : 594-595

[2] **BEINFIELD HH.** Surgical management of complete and incomplete bony atresia of the posterior nares (choanal). Am J Surg **1955** ; 89 : 957-963

[3] **BENJAMIN B.** Evaluation of choanal atresia. Ann Otorhinolaryngol **1985** ; 94 : 429-432

[4] **BLACK RJ, PRACY R, EVANS JN.** Congenital posterior choanal atresia. Clin Otolaryngol **1983** ; 8 : 251-255

[5] **BLAKE KD, RUSSELL, EGGITT IM, MORGAN DW, RATCLIFFE JM, WYSE RK.** Who's in CHARGE ? Multidisciplinary management of patients with CHARGE association. Arch Dis child **1990** ; 65 : 217-223

[6] **BOBIN S, MANAC'H Y, CONTENCIN P, NARCY P.** Imperforation choanale de l'enfant. Intérêt de la voie transpalatine à propos de 30 observations. Ann Otolaryngol (Paris) **1983** ; 100 : 371-374

[7] **BROWN OE, SMITH T, ARMSTRONG E, GRUNDFAST K.** The evaluation of choanal atresia by computed tomography Intern. J Pediatr Otorhinolaryngol **1986** ; 12 : 85-98

[8] **CANNONI M, THOMASSIN JM, MEYEN A, SCAVENNEC C, ZANARET M, PECH A.** L'imperforation choanale - Topographie de la malformation et intérêt de la voie transpalatine. J Fr Otorhinolaryngol **1983** ; 32 : 289-293

[9] **CONIGLIO JU, MANZIONE JV, HENGERER AS.** Anatomic findings and management of choanal atresia and the CHARGE association. Ann Otolrhinolaryngol **1988** ; 97 : 448-453

[10] **CROCKETT DM, HEALY GB, MAC GILL TJ, FRIEDMAN EM.** Computed tomography in the evaluation of choanal atresia in infants and children. Laryngoscope **1987** ; 97 : 174-183

[11] **FRENG A.** Congenital choanal atresia - Etiology, morphology and diagnosis in 82 cases. Scand J Plast Reconstr Surg **1978** ; 12 : 261-265

[12] **HALL WJ, WATANABE T, KENAN PD, BAYLIN G.** Transeptal repair of unilateral choanal atresia. Arch Otolaryngol **1982** ; 108 : 659-661

[13] **HARNER SG, MAC DONALD TJ, REESE DF.** The anatomy of congenital choanal atresia. Otolaryngol Head Neck Surg **1981** ; 89 : 7-9

[14] **HASEGAWA M, OKU T, TANAKA H, WATANABE I, SUZUKI S.** Evaluation of CT in the diagnosis of congenital choanal atresia. J laryngol Otol **1983** ; 97 : 1013-1015

[15] **HEALY GB, MAC GILL TJ, JAKO GJ, STRONG MS, VAUGHAN CW.** Management of choanal atresia with the carbondioxide laser. Ann Otol **1978** ; 87 : 658-662

[16] **KEARNS DB, WICKSTEAD M, CHOA DI, LEITCH RN, BAILEY CM, EVANS JN.** Computed tomography in choanal atresia. J laryngol Otol **1988** ; 102 : 414-418

[17] **KOLTAI PJ.** The external rhinoplasty for the correction of unilateral choanal atresia in young children. Ear Nose Throat **1991** ; 70 : 450-453

[18] **KRESPI YP, HUSAIN S, LEVINE TM, REEDE DL.** Sublabial transseptal repair of choanal atresia or stenosis. Laryngoscope **1987** ; 97 : 1402-1406

[19] **MAC PEEBLES E, DENT JH, RUTLEDGE LJ.** Choanal atresia in the new born infant : report of two cases with detailed anatomic studies. Laryngoscope **1965** ; 75 : 783-791

[20] **MORGAN DW, BAILEY M.** Current management of choanal atresia Intern. J Pediatr Otorhinolaryngol **1990** ; 19 : 1-13

[21] **MULLER H.** Les imperforations choanales monographies Chauvin Blache. Société d'exploitation de l'imprimerie Lienhart et Cie. Aubenas. **1971**

[22] **OWENS H.** Observations in treating twenty five cases of choanal atresia by the transpalatine approach. Laryngoscope **1965** ; 75 : 84-104

[23] **PIQUET JJ, BERRIER A, TON VAN J, VANEECLOO FM.** Le traitement au laser CO_2 des imperforations choanales. J Fr Otorhinolaryngol **1985** ; 34 : 417-419

[24] **PIRSIG W.** Surgery of choanal atresia in infants and children historical notes and updated review Intern. J Pediatr Otolaryngol **1986** ; 11 : 153-170

[25] **PLOYET MJ, GOGA D, LOUSTALOT B, ROBIER A, LOUBRIEU G, SANTINI JJ.** Anatomie des choanes du nouveau-né. Ann Otolaryngol (Paris) **1986** ; 103 : 13-18

[26] **RESOULY A, BARNARD JD., PURNELL AN.** Access by Le Fort I - Osteotomy for correction of unilateral choanal atresia. Clin Otolaryngol **1990** ; 15 : 281-282

[27] **ROELLY PH, ROGER G, BELLITY A, GARABEDIAN EN.** Imperforations choanales : prise en charge et traitement chirurgical. Ann Pediatr (Paris) **1992** ; 39 : 479-483

[28] **SAMUEL J, FERNANDES CM.** Surgery for correction of bilateral choanal atresia. Laryngoscope **1985** ; 95 : 326-329

[29] **SINGH B.** Bilateral choanal atresia : Key to success with the transnasal approach. J Laryngol Otol **1990** ; 104 : 482-484

[30] **SINGLETON GT, HARDCASTLE B.** Congenital choanal atresia. Arch Otolaryngol **1968** ; 87 : 74-79

[31] **SLOVIS TL, RENFRO B, WATTS FB, KUHNS LR, BELENKY W, SPOYLAR J.** Choanal atresia : precise CT evaluation. Radiology **1985** ; 155 : 345-348

[32] **STANKIEWICZ JA.** The endoscopic repair of choanal atresia. Otolaryngol Head Neck Surg **1990** ; 103 : 931-937

[33] **TADMOR R, RAVID M, MILLET D, LEVENTON G.** Computed tomographic demonstration of choanal atresia. AJNR **1984** ; 5 : 743-745

[34] **THALLER SR, KAWAMOTO HK.** Unilateral choanal atresia in adults : a new surgical approach. Ann Plast Surg **1988** ; 20 : 356-359

[35] **WETMORE RF, MAHBOUBI S.** Computed tomography in the evaluation of choanal atresia Intern. J Pediatr Otorhinolaryngol **1986** ; 11 : 265-274

[36] **WILKERSON WW, CAYCE LF.** Congenital choanal occlusion. Trans Am Acad Ophtalmol Otolaryngol **1948** ; 52 : 234-243

[37] **WINTHER LK.** Congenital choanal atresia. Arch Otolaryngol **1978** ; 104 : 72-78

[38] **WRIGHT WK, SHAMBAUGH GE, GREEN L.** Congenital choanal atresia - A new surgical approach. Ann Otorhinolaryngol **1947** ; 56 : 120-126